L'Atrophie Progressive de la Rétine (ARP)

Rétine normale.

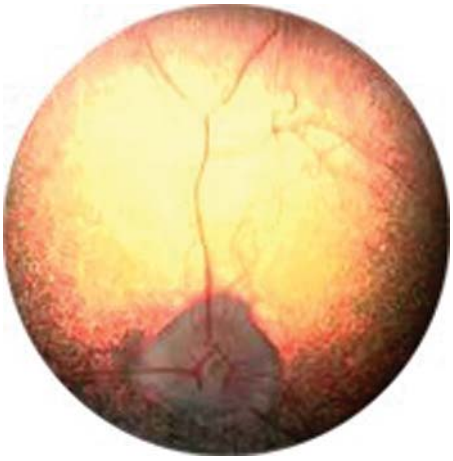

Rétine atrophiée.

Dr méd vét Valentine Pache
1400 Yverdon-les-Bains

L'œil, organe de la vision, est constitué d'une partie antérieure, composée de la cornée, l'iris et le cristallin, et d'une partie postérieure, représentée par les corps ciliaires, de la chroïde, le vitré et la rétine.

La rétine est la couche sensible, ou nerveuse, du fond de l'œil. C'est elle qui transforme les ondes optiques en ondes électriques. Ces dernières seront ainsi acheminées via le nerf optique jusqu'à la partie du cerveau correspondant à la vision pour y être alors interprétées en tant qu'image.

Cette couche anatomique plus pigmentée dans sa partie inférieure, le tapetum nigrum, que dans sa partie supérieure, le tapetum lucidum, est constituée de vaisseaux sanguins et de photorécepteurs appelés cônes et bâtonnets. Les cônes permettent une bonne vision diurne et des détails, la vision photopique, et sont situés dans le centre de la rétine alors que les bâtonnets servent à la vision dans la pénombre et des reliefs, la vision scotopique, et se situent dans la périphérie de la rétine.

L'atrophie rétinienne ou ARP est une maladie de la rétine. Ce n'est en fait pas une atrophie à proprement parlé, mais une dégénérescence qui conduit progressivement à la cécité. A l'examen du fond d'œil, on remarque alors la disparition des vaisseaux sanguins, qui forment en général un lambda inversé, rendant alors le tapetum lucidum hyperlumineux et la papille du nerf optique grise.

Cette pathologie est héréditaire, dont l'origine est un gène autosomal récessif, et c'est pour cela qu'il est important de la diagnostiquer le plus vite possible afin d'évincer les porteurs de ce gène de l'élevage.
Mais comme il s'agit d'un gène récessif, un chien sain peut être porteur du gène sans qu'on le sache et les symptômes étant souvent tardifs, entre deux et cinq ans en moyenne, le chien peut avoir déjà procréé et transmis le gène à sa descendance avant qu'on ait pu poser le diagnostic d'ARP.
Mais actuellement, grâce à l'existence

d'un test génétique nécessitant un échantillon sanguin, on peut savoir si un chien est porteur du gène avant l'âge de reproduction.

Les principales races sujettes à l'ARP

Airedale, Akita Inu, Alascan Malamute, Berger australien, Barzoï, Basenji, Basset Hound, Beagle, Bearded Collie, Berger allemand, Berger belge, Briard, Bichon, Border Collie, Boston terrier, Boxer, Braque de Weimar, Cairn Terrier, Caniche, Cocker américain et anglais, Carlin, Cavalier King Charles, Chihuahua, Chow-chow, Collie, Dalmatien, Dogue allemand, Golden et Labrador Retriever, Lévrier afghan, Samoyède, Schnauzer nain, Teckel poils durs, Terrier tibétain, etc.

L'ARP se manifeste par une perte progressive de la vision, elle est toujours bilatérale.
Cette diminution de l'acuité visuelle se remarque tout d'abord en basse luminance (héméralopie) pour l'ARP périphérique. Le chien semble voir de moins en moins bien dans la pénombre et se heurte parfois dans les obstacles en milieu inconnu. Comme un chien arrive bien à éviter les obstacles, même avec une vision très diminuée, surtout quand celle-ci diminue progressivement, dans un environnement connu, il est très difficile pour le propriétaire de s'apercevoir de la baisse d'acuité visuelle de son compagnon. Cette perte de vision pouvant se confondre avec de la maladresse, le chien n'attrape plus les objets qu'on lui lance, il se cogne à certains obstacles. Le chien s'adapte à la nouvelle situation sans qu'on remarque quoique ce soit et jusqu'à ce qu'il ne voie finalement plus rien.
Le vétérinaire, lors d'un examen du fond d'oeil, remarque alors les modifications anatomiques de la rétine et il procédera à un électrorétinogramme ou ERG afin de confirmer la diminution de l'activité rétinienne en mesurant la diminution de l'amplitude de ses ondes.

Le chien ne reverra de toute manière plus

Secondairement à cette dégénérescence rétinienne, on peut observer une cataracte. Cette dernière est généralement d'origine toxique, conséquence du dysmétabolisme de la rétine qui diffuse des toxines à travers le vitré et l'uvée. C'est d'ailleurs à cette cataracte que le propriétaire assignera la responsabilité de la cécité de son chien et qu'il consultera le vétérinaire, alors qu'elle intervient après la dégénérescence rétinienne, soit après la perte d'acuité visuelle.
Une intervention chirurgicale de la cataracte n'aurait dans ce cas aucune chance de succès puisque la rétine n'est plus fonctionnelle. Le chien ne reverra de toute manière plus.

C'est pour cette raison, et au vu des nombreuses races susceptibles d'être atteintes d'ARP, qu'avant toute opération de la cataracte, il est primordial de procéder à un ERG afin de s'assurer du bon fonctionnement de la rétine.

Malheureusement, il n'existe aucun traitement. On peut tout au plus essayer de ralentir son évolution, si diagnostiquée précocement lors d'un contrôle de routine, en prescrivant des vasodilatateurs rétiniens et des anti-inflammatoires afin de ralentir l'effet toxique à l'origine de la cataracte.
Mais on n'arrêtera pas l'évolution de la maladie et ne guérira en aucun cas l'animal.
Au mieux on reportera éventuellement la date fatidique.

Il est important de noter que l'ARP n'est pas la seule maladie héréditaire de la rétine. On peut citer aussi le colobome, l'anomalie de l'œil du colley, les dystrophies des cônes et des bâtonnets, la rétinopathie du Briard et celle du Barzoï entre autres.
Il faut noter aussi que de nombreuses rétinopathies, dont les symptômes sont identiques à l'ARP peuvent aussi être acquises.
Elles sont en général la conséquence d'une maladie d'origine virale, comme dans la Maladie de Carré, parasitaire, lors de toxoplasmose, auto-immune, métabolique, lors de carence en vitamine E, ou A, trouble de la coagulation, intoxication, avec de la quinine ou certaines algues par exemple, voire néoplasique lors d'épithéliome, de lymphome, de mélanome ou inconnue, comme le SARD et ont un pronostic en général tout aussi sombre que les rétinopathies d'origine héréditaire.